

Pathologischer Befund Prostatakarzinom

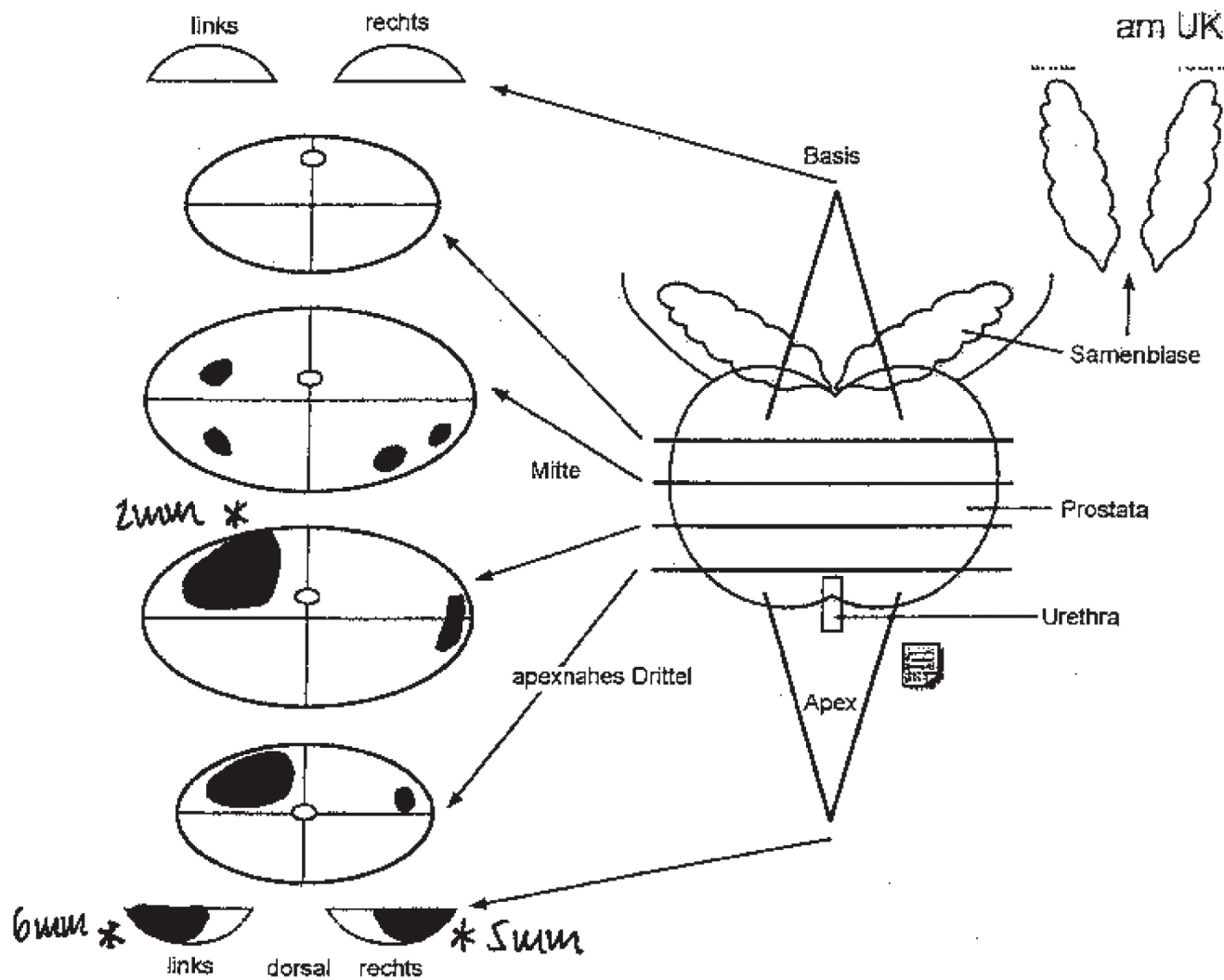


Name:

Geb. Dat.

J. Nr.

Prostatazentrum
am UKM



<p>P Prostatische Intraepitheliale Neoplasie (PIN) 3°</p> <p>● Adenokarzinom</p> <p>⌒ Kapselinvasion</p> <p>⌒ Extraprostatische Ausbreitung</p> <p>* positiver chirurg. Schnitttrand</p>	<p><i>Differenzierungsmuster</i></p> <p><input type="checkbox"/> hoch differenziert 0</p> <p><input type="checkbox"/> wenig differenziert 1</p> <p><input type="checkbox"/> kribiform 2</p> <p><input checked="" type="checkbox"/> solide 3</p>		<p><i>Kernatypie</i></p> <p><input type="checkbox"/> gering 0</p> <p><input type="checkbox"/> mäßig 1</p> <p><input checked="" type="checkbox"/> stark 2</p>	
	<p>la = 0 lb = 1 lla = 2 llb = 3 llla = 4 ll lb = 5</p>			
<p>pT: 2c</p> <p>pN: 0 (0/5)</p>	<p>Gleason Score: 5+3 = 8 (2,4)</p>		<p>Malignitäts Grad (Helpap): III b</p>	